〈症例報告〉

両側同時に発生した高血圧性脳内出血の一例

佐藤　透　山本 祐司　浅利 正二

Simultaneously Occurring Bilateral Hypertensive Intracerebral Hemorrhages

Toru Satoh, Yuji Yamamoto and Syoji Asari

Department of Neurological Surgery, Matsuyama Shimin Hospital
Ehime, Japan

(Received February 12, 1983)

Summary: The authors report an interesting case of bilateral hypertensive intracerebral hemorrhages which occurred simultaneously. A 65-year-old women suddenly lost consciousness and was immediately transferred to our hospital. On admission, she was found to be obese, with an elevated blood pressure of 250/120 mmHg and deeply comatose. Her pupils were isocoric and contracted. The four extremities were flaccid, without pathological tendon reflexes. Computed tomography, performed just and hour after the onset, revealed a massive high-density area in the right putaminal region, extending into the bilateral lateral ventricles, and a moderate high-density area localized in the left thalamic region. Right carotid angiography showed a mass effect in the right putaminal region and multiple extravasations of the contrast medium from the right lateral lenticulostriate arteries. Treated only conservatively, the patient died two days later. Autopsy study disclosed right uncal and cerebellar tonsillar herniation, with a massive right putaminal hemorrhage extending into the bilateral lateral ventricles and an independently localized left thalamic hemorrhage. In this case, the bilateral intracerebral hemorrhage. In this case, the bilateral intracerebral hemorrhage was considered to be formed simultaneously by the multiple primary bleedings from ruptured arteries, bilaterally.

Key words : Hypertension, Intracerebral hemorrhage, Cerebral angiography, Computed tomography
使用機種： GE CT/T 8800

はじめに

高血圧性脳内出血が両側性に発生することは，再発例においては，それほどまれではないが，両側同時に発生したとする報告は極めてまれとされてきた[5)7)]．しかしながら，近年のCTの普及に伴い，その報告も徐々に増加しつつある[3)5)6)8)9)]．

最近我々は，発症1時間後のCTにて，脳室穿破を伴う右被殻出血と左視床出血が認められ，脳血管写上複数の線状体動脈からの造影剤の血管外漏出像（extravasation 像）が認められ，激症経過をたどった1剖検例を経験した．そこで，この症例を呈示し，ことに両側同時出血機転につき，若干の考察を加えて報告する．

松山市民病院　脳神経外科【連絡先：〒790 松山市大手町2－6－5】

症　例

患　者：65歳，女（主婦）．

主　訴：意識障害．

家族歴：特記すべきことなし．

既往歴：30年来の高血圧症（220～180／100 mmHg）にて，降圧剤服用加療するも，最近3年間は放置，12年前に脳卒中にて左不全片麻痺．

現病歴：1982年1月18日午後6時30分，礼拝中に突然意識障害をきたし，崩れるように左に倒れ，20分後に当科へ搬入された．

入院時所見：体格中，肥満．血圧は250／120 mmHg．意識レベルは200°で両眼とも縮瞳し，不同なく，対光反射は遅延していたが，oculocephalic 反射は認められた．右眼底には視神経乳頭部を中心に網膜出血が認められた．疼痛刺激にてわ

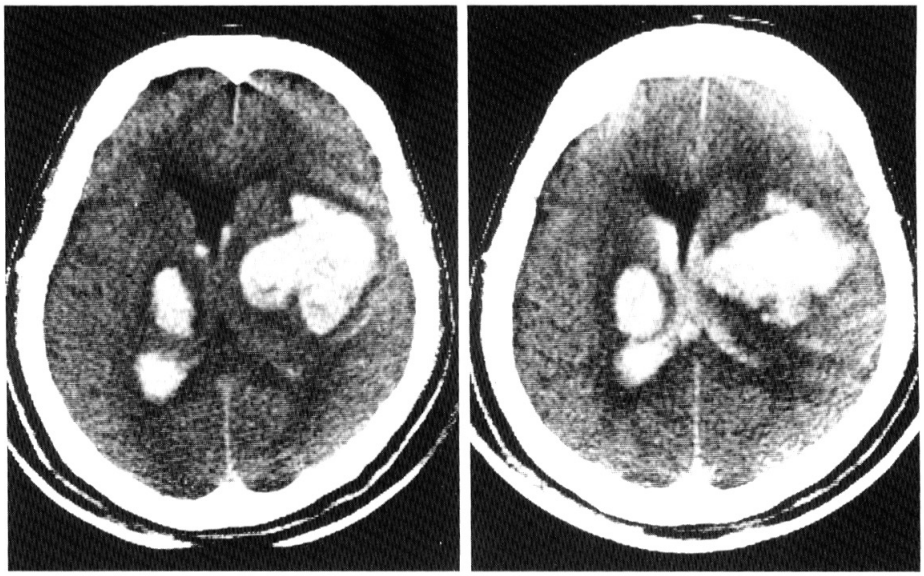

a b

Fig. 1 Computed tomography, performed just an hour after the onset, shows massive high-density area in the right putaminal region extending into the bilateral lateral ventricles and moderate high-density area localized in the left thalamic region.

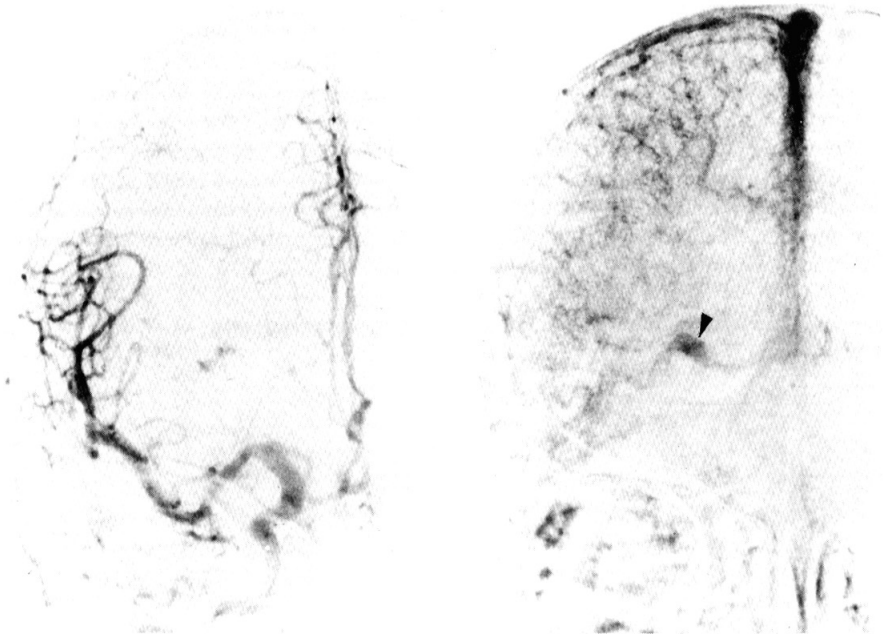

a b

Fig. 2 Right carotid angiography, performed one hour and a half after the onset (A–P view). Multiple extravasations of contrast medium from the lateral lenticulostriate arteries (arrows) are noted as spotty stains, which increase in size and density during the early arterial phase to the late one (**a**). Expansion of the extravasation (arrowheads) is also demonstrated in the capillary and venous phase (**b**).

ずかな右上下肢の運動が認められたが，腱反射の亢進はなく，病的反射も認められなかった．

CT 所見：発症1時間後のCT（**Fig. 1**）では，右被殻部に巨大な高X線吸収域が認められ，側脳室に穿破し，同時に左視床部には，これとは独立していると思われる高X線吸収域が認められた．これらの周囲にはほとんど低X線吸収域が認

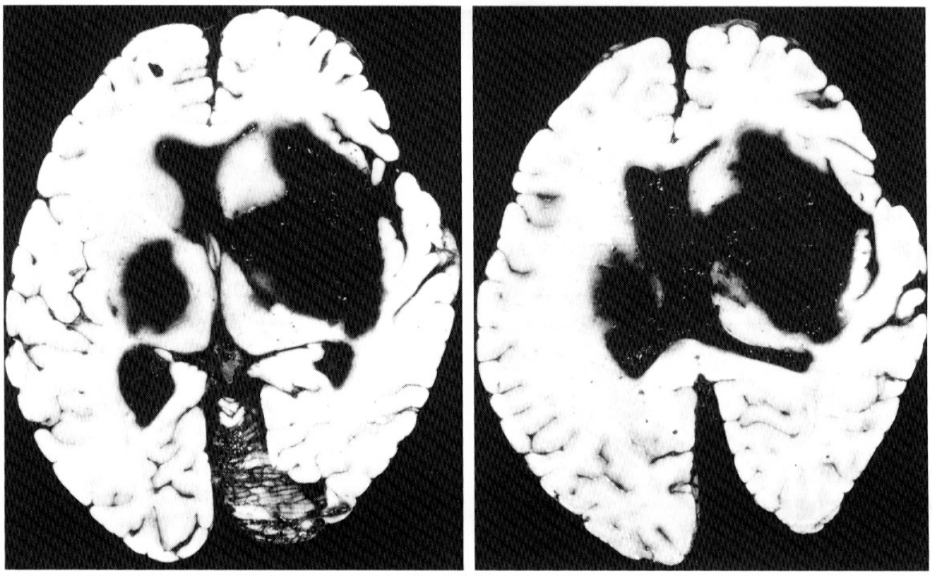

a b

Fig. 3 Autopsy brain shows the massive right putaminal hemorrhage extending into the bilateral lateral ventricles and independently localized left thalamic hemorrhage.

められず，左への正中偏位もわずかであった．また，脳幹周囲脳槽の有意な形態的変化，および12年前の脳卒中病巣は認められなかった．

右頸動脈写所見：発症1時間30分後，施行した右頸動脈写（**Fig. 2**）では，前後像にて前大脳動脈は右から左へわずかに偏位し，線状体動脈も内側へ圧排されていた．造影剤注入後1.5秒で，線状体動脈外側枝の末梢に3箇所で半米粒大～米粒大のextravasation像が出現し，2秒後では小豆大に増大した（**Fig. 2a**）．これらは毛細血管相から静脈相に移るにつれ拡散し，9.5秒後の静脈相では大豆大の淡い陰影となり，その中心部に濃い点状陰影を残した（**Fig. 2b**）．2分後施行された側面像では，新たなextravasation像は認められなかった．

入院後経過：保存的に治療したが，発症9時間後頃より瞳孔不同（右＞左）が出現し，疼痛刺激に対し，両側除脳硬直が出現した．翌々日午前6時（発症35時間30分後）死亡し，剖検した．

剖検所見：剖検脳は全体に腫脹し，ことに右側で著明で，右鉤ヘルニアおよび小脳扁桃ヘルニアが認められた．割面（**Fig. 3**）では，右被殻を中心に巨大な血腫が認められ，これは内側へ進展し，側脳室へ穿破し，両側脳室は血腫でほぼ充満されていた．さらに，左視床には限局した血腫が認められ，これは上内側へ進展し，左側脳室に接していた．左視床血腫と側脳室間には，組織学的に脳室上衣細胞層が連続して保たれ，この左視床血腫は，脳室に穿破した右被殻血腫とは独立した出血巣であることが確認された．しかしながら，血腫による周囲組織の破壊が著明で，明らかな破綻血管を同定することはできなかった．

考　按

高血圧性脳内出血が両側性に発生することはまれで，その頻度は0.7％（2／296例[1]）から1.5％（63／4108例[4]）とされ，その報告も少なく，これまで記載の十分なものは24例[3)～9)]あるにすぎない．出血の部位は両側ともに被殻であった場合と被殻と視床であった場合がほぼ半々であり[5]，初回発作後1カ月以上経過した再発例での報告が多く，両側ほぼ同時に発生したとする報告はわずか5例である．しかしながら，これらはいずれも発症当日のCT[3]，2日目のCT[9]，3日目のCT[5)8)]，4日目のCT[9]，5日目の剖検[4]にて確認されており，発症直後に確認された例は報告されていない．自験例は，発症わずか1時間後のCTにて右被殻と左視床の両側性出血が認められ，また同時に，脳血管写上複数の線状体動脈からのextravasation像が認められた点で特異であり，高血圧性脳内出血発症早期の病態，血腫形成機転を考える上で極めて興味ある症例と思われる．

両側性同時出血機転としては，一次性動脈破綻が両側同時に発生した場合と，一次性動脈破綻に続いて生ずる循環障害などにより，対側に二次性出血をきたした場合とが考えられる[8]．高血圧性脳内出血発症直後あるいは早期の病態については，いまだ詳細は不明であるが[10]，一側脳虚血急性期においては，虚血巣のみならず，遠隔部位，さらには対側大脳半球でもしばしば脳代謝，脳血流が低下することが知られてい

る．石原ら[2]は，これらの現象が虚血30分の早期からすでに認められたと報告し，その機序としては，脳梁や脳幹を介する神経性因子のみならず，脳浮腫あるいは体液性因子の関与を推測している．一方，破綻の原因となる脳動脈病変は被殻に最も多く認められ，次いで大脳皮質，視床，尾状核にも認められ[11]，これらは多発性あるいは両側性に存在するものと考えられる．吉田ら[11]は，病理学的に，一次性動脈破綻の原因となる血漿性動脈壊死，ことに血管壊死による真性小動脈瘤は通常多発性であり，一つの脳に32個認められたこともあり，これらが数個同時に破裂して，同一大脳半球のみならず，対側大脳半球にも別個に出血することがあり，また，同一血腫内に複数の一次性破綻動脈が認められたことがあったと報告している．

自験例では，30年来の高血圧症および12年前の脳卒中（左不全片麻痺）の既往があり，脳動脈に何らかの病理学的基盤があったものと考えられた．また，自験例での両側同時出血機転としては，CT，脳血管写所見から，発症1時間後で右被殻出血が持続していたと考えられる時点で，すでに左視床出血が認められており，一次性動脈破綻の直接の原因，および左右いずれが先行したかは不明であるが，一次性動脈破綻に続いて生じる二次的循環不全をきたす以前に，すなわち，両側ほぼ同時に多発性の一次性動脈破綻をきたし，大血腫形成に至った可能性が推察された．

ま と め

発症1時間後のCTにて，脳室穿破を伴う右被殻出血と左視床出血が認められ，脳血管写上，複数の線状体動脈からの同時多発性のextravasation像が認められ，激症経過をたどった1剖検例を報告した．

自験例における両側同時出血機転としては，両側ほぼ同時に多発性の一次性動脈破綻をきたした可能性が推察された．

症例の治療に御協力いただいた当院内科，岡本裕先生に深謝致します．

本論文の要旨は，第14回四国脳卒中研究会（1982年9月，高松）において発表した．

文　献

1) 伊藤善太郎：文献7)より引用．
2) 石原直毅：Gerbilの実験的脳虚血における対側半球血流障害の機序に関する研究．脳卒中，**2**：97-99, 1980.
3) 川口正一郎，竹村　潔，塚本政志，他：対称性に，ほぼ同時期に生じた大脳基底核部出血の2症例．臨床神経，**22**：672, 1982.
4) 松尾武文，小倉　純，山鳥　重：両側脳出血，両側脳嵌頓のみられた1剖検例．臨床神経，**17**：700, 1977.
5) 宮坂佳男，中山賢司，松森邦昭，他：CT scanにて診断した両側性高血圧性脳出血，5症例の報告と文献的考察．神経外科，**22**：661-667, 1982.
6) 三浦直久，中原　明，加川瑞夫，他：高血圧性脳内出血に関する研究（第2報）．血腫の経時的追跡およびCT分類について．脳外，**6**：635-645, 1978.
7) 大西英之，菊池晴彦，古瀬清次，他：時を異にして発生した両側性高血圧性脳出血の2例－両側性脳出血の臨床像，頻度，予後および手術適応について－．脳神経，**29**：87-93, 1977.
8) 杉浦　誠，氷室　博，谷川達也，他：同時に発生した両側高血圧性脳内出血の1例．文献的考察とともに．脳外，**10**：193-198, 1982.
9) 宅間永至，大石晴二郎，中谷研一，他：高齢者に認められた多発性脳内血腫の2例．脳卒中，**3**：161, 1982.
10) 家森幸男，堀江良一，秋口一郎，他：実験的脳卒中－SHRSP－（実験的研究から臨床応用への糸口）．内科Mook No. 1 脳卒中，金原出版，東京，1978, 102-112.
11) 吉田洋二，大根田玄寿，関口威身，他：脳出血の病理．最新医学，**25**：1221-1226, 1970.

Comment

著者も述べているように，高血圧性脳内出血が両側にほぼ同時に出現することは極めてまれであるが，この症例は，それがCTと剖検所見により証明された貴重な症例である．

両側性の脳内血腫および脳室内出血の存在は，CTでも十分診断しえるが，脳内血腫の脳室穿破の部位の正確な把握は，CTで困難なことがある．この症例においても，左側の視床出血は脳室壁に接していたが穿破していなかったという事実は，組織学的診断で初めて明らかになった．

CTがこれだけ普及している現在でも剖検の重要さを示した症例である．

中川　　洋（愛知医科大学　脳神経外科）