

## 特発性三叉神経痛における圧迫責任血管の画像評価： 3D MR Cisternogram/Angiogram Fusion Imaging の応用

佐藤 透 小野田 恵介\* 伊達 勲\*

### Assessment of Offending Vessels of the Idiopathic Trigeminal Neuralgia for Microvascular Decompression with 3D MR Cisternogram/Angiogram Fusion Imaging

by

Toru Satoh, M.D., Keisuke Onoda, M.D.\*, and Isao Date, M.D.\*

from

Department of Neurological Surgery, Ryofukai Satoh Neurosurgical Hospital, and

\*Department of Neurological Surgery, Okayama University Graduate School of Medicine,  
Dentistry and Pharmaceutical Sciences

We applied 3D MR cisternogram/angiogram fusion imaging to 9 cases of the idiopathic trigeminal neuralgia for the preoperative assessment of the offending vessels for microvascular decompression (MVD). Fusion images of the 3D MR cisternogram/angiogram were reconstructed by a perspective volume-rendering algorithm from the volumetric data set of MR cisternography (black blood image), obtained by a T2-weighted 3D fast spin-echo sequence, and composed with the co-registered MR angiography (bright blood image), obtained by a 3D time-of-flight sequence with and without contrast medium. The complex anatomical relationship of the offending vessels, including superior cerebellar artery, anterior inferior cerebellar artery, posterior inferior cerebellar artery, vertebral artery and superior petrosal vein, to the root entry zone of the trigeminal nerve was preoperatively assessed on the fusion images from various viewpoints in the cerebellopontine angle cistern and through the simulated surgical approach. The 3D visualization of the nerve-vessel relationship with fusion images was comparative to the intraoperative findings. Fusion imaging of 3D MR cisternogram/angiogram may prove useful in preoperative assessment of MVD for the idiopathic trigeminal neuralgia.

(Received March 20, 2006; accepted May 1, 2006)

**Key words** : trigeminal neuralgia, microvascular decompression, MR cisternography, MR angiography, three-dimensional reconstruction

**Jpn J Neurosurg (Tokyo) 15 : 611-618, 2006**

### はじめに

特発性三叉神経痛は、三叉神経 root entry zone (REZ) が、蛇行、迂曲した動脈あるいは静脈により圧迫され発症する神経血管圧迫症候群の1つで、圧迫責任血管を直接に減圧する microvascular decompression (MVD) が根

治療法として広く実施されている<sup>5)6)</sup>。そのため、特発性三叉神経痛と診断し、MVDを計画するうえで、術前に三叉神経 REZでの責任血管と神経との圧迫状況を詳細かつ立体的に把握することが必要となる。

今回、われわれは、特発性三叉神経痛症例に対して、fast spin-echo (FSE) black blood image と time-of-flight

医療法人社団涼風会 佐藤脳神経外科 / 〒729-0104 福山市松永町 5-23-23 (連絡先: 佐藤 透)

Address reprint requests to: Toru Satoh, M.D., Department of Neurological Surgery, Ryofukai Satoh Neurosurgical Hospital, 5-23-23 Matsunaga, Fukuyama, Hiroshima 729-0104, Japan

e-mail: ucsfbtrc@urban.ne.jp

\*岡山大学大学院医歯薬学総合研究科神経病態外科学

**Table 1 Clinical features of microvascular decompression in patients with idiopathic trigeminal neuralgia**

Case	Age (yo)/Sex	Side	Offending Vessels	Compressed Site	Results
1	59/F	Rt	SCA	superior	good
2	76/M	Rt	SCA	superomedial	good
3	80/F	Rt	SCA	superior	good
4	71/M	Lt	SCA	superomedial	good
5	73/F	Lt	SCA	superior	good
6	72/M	Rt	SCA/PV	superior/inferior	good
7	73/F	Lt	SCA/PV	superomedial/inferior	good
8	74/F	Rt	VA/PICA	inferomedial	good
9	72/M	Lt	AICA	inferomedial	good

SCA; superior cerebellar artery, PV; superior petrosal vein, VA; vertebral artery, PICA; posterior inferior cerebellar artery, AICA; anterior inferior cerebellar artery

(TOF) bright blood image とを重畳表示する 3D MR cisternogram/angiogram fusion imaging<sup>14)~19)</sup>を応用し、術前に神経と血管との解剖学的位置関係を立体的に画像評価し、手術所見と対比した。その結果、三叉神経 REZ での責任血管の同定、圧迫部位ならびに圧迫程度を推測するうえで、有用な知見を得たので報告する。

## 対象

2005 年 1~12 月までの 1 年間に MVD 手術治療を施行した特発性三叉神経痛連続 9 例を対象とした (Table 1)。年齢は 59~80 歳 (平均 72.2 歳)。性別は男性 4 例、女性 5 例で、患側は右 5 例、左 4 例であった。MVD は、suboccipital retrosigmoid approach にて実施した。全例で術前に MR cisternography と MR angiography を施行し、これらの各画像を重畳合成する 3D MR cisternogram/angiogram fusion image を再構成し、三叉神経 REZ での責任血管の圧迫状況を小脳橋角部脳槽内のいろいろな視点から観察した。また、MVD 手術 approach 方向からの 3D simulation 画像を prospective に作成し、MVD 術中 digital videotape に記録された術野画像と対比検討した。

## 方法

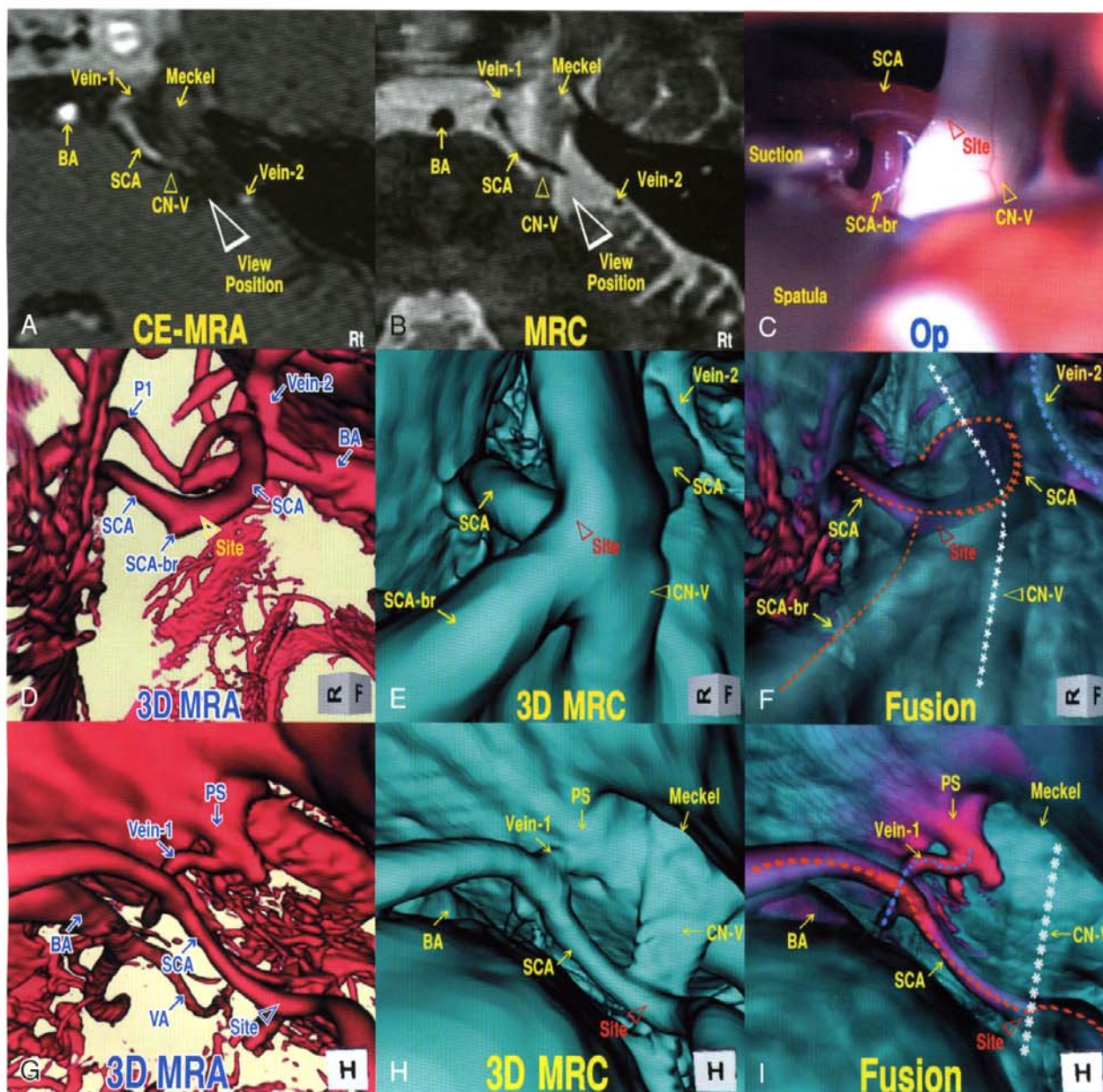
### ① 3D MR cisternogram の作成

MR cisternography は MR 臨床機 (HiSpeed 1.0T, General Electric Healthcare, Milwaukee, WI, USA), quadrature-head coil を使用し、T2-weighted 3D FSE sequence で撮像した。撮像条件は、4,000/160/1 (TR/TE/excitation), echo train length 128 times, 256×256 matrix, 0.6-mm thickness, 0.6-mm section interval, 16-cm field of view, total scan time 13 分 23 秒で、96 枚の連続した

軸位元画像を取得した。3D MR cisternogram は、workstation (Zio M900 Quadra, AMIN, Tokyo) で元画像の volumetric data を 3D volume-rendering data set (0.6 mm 厚, 96 data) に変換し、遠近投影 volume-rendering 法を使用して再構成した。元画像での MR 信号強度 (arbitrary unit distribution) の histogram を分析し、信号強度分布の opacity curve から、閾値 400-430 (100% opacity level) から 420-450 (0% opacity level) に減少する下り坂関数 (width 20) を用いて、高信号強度を示す脳脊髄液以外のすべての情報を選択し青色で表示した。3D MR cisternogram では、脳動脈、静脈、脳神経などの脳槽内構造物が、頭蓋底骨構造、硬膜、小脳、脳幹などの脳槽周囲構造物とともに立体表示された。

### ② 3D MR angiogram の作成

MR angiography (単純) は、MR cisternography と同じ基準線を使用し、3D TOF, spoiled-gradient recalled (SPGR) sequence で撮像した。撮像条件は、35/4.0/2 (TR/TE/excitation), flip angle 20°, 192×128 matrix, 1.2 mm thickness, 0.6 mm slice interval, 16-cm field of view, overlap 8 枚, total scan time 8 分 49 秒 (2 slabs) で、104 枚の連続した軸位元画像が得られた。Steady-state contrast-enhanced MR angiography (造影) は<sup>2)9)15)</sup>、造影剤 (meglumine gadopentetate, 0.1 mmol/kg) を前腕肘静脈より手動的に投与し、3 分後に上記の撮像条件で追加実施した。これらの volumetric data は、workstation で 0.6 mm の 3D volume-rendering data set (0.6 mm 厚, 207 data) に変換した。3D MR angiogram は、遠近投影 volume-rendering 法を使用して、信号強度閾値 150-170 (0% opacity level) から 170-190 (100% opacity level) に増加する上り坂関数 (width 20) を用いて再構成し、赤色で表示した。



**Fig. 1** A 59 y.o. female, right trigeminal neuralgia

A, B : Source axial contrast-enhanced MR angiogram (CE-MRA) (A) and MR cisternogram (MRC) (B), superoinferior projection, show the compression at the root entry zone (REZ) of the right trigeminal nerve by the right superior cerebellar artery (SCA). White arrowheads indicate the viewing position for D~F  
 C : Operative photo, shows the compressive site at the right trigeminal nerve REZ by the branching portion of the offending SCA.

D~F : 3D-MRA (D), 3D-MRC (E), and 3D MR cisternogram/angiogram fusion image (F) through the simulated operative approach, show the 3D view of the offending SCA to the trigeminal nerve REZ, in correspondence to the operative findings. Dotted lines in F show the courses of the trigeminal nerve in white, SCA in orange and petrosal vein in blue.

G~I : 3D-MRA (G), 3D-MRC (H), and fusion image (I). A bird's-eye view, shows the spatial relationship of the right trigeminal nerve, SCA, petrosal vein (PV) and sinus at the Meckel's cave, with the surrounding basilar artery (BA), brain stem and cranial base. Dotted lines in I show the courses of the trigeminal nerve in white, SCA in orange and superior petrosal vein in blue.

BA; basilar artery, SCA; superior cerebellar artery, SCA-br; branch of SCA, Vein; superior petrosal vein, CN-V; trigeminal nerve, Site; compressive portion.

### ③ 3D MR cisternogram/angiogram fusion image の作成

3D MR cisternogram/angiogram fusion image は、あらかじめ再構成した 3D MR cisternogram とその等座標 3D MR angiogram (単純・造影) とを workstation 上で重畳して作成した。また、動脈・静脈構造物の視認性を得るため、3D MR cisternogram の opacity を 15% (青色)、3D MR angiogram を 100% (赤色) とした MRA 強調の fusion image を使用した。3D MR cisternogram/angiogram fusion image を用いて、三叉神経、責任血管、および責任血管による三叉神経 REZ の圧迫状況を脳槽内のいろいろな仮想的視点から観察した。また、術野に相応する 3D simulation 画像を術前に作成し、術中所見と対比検討した。

## 結果

すべての症例で、術前作成した 3D MR cisternogram/angiogram fusion image に相応した手術所見が得られた (Table 1)。実際の術野では、脳脊髄液の吸引や小脳錐体面の牽引など手術操作により構造物の移動が生じたため、術前の 3D simulation 画像と術野とは微妙に相違していた。しかし、fusion image で立体的に表示された三叉神経 REZ での責任血管、圧迫部位、圧迫程度などの圧迫状況は、手術所見とよく一致した。単純・造影 MR angiograms において、血管構造物の信号強度の変化や主幹動脈あるいは静脈洞との連続性など血管の走行形態を対比することで、三叉神経 REZ 近傍の血管構造物が動脈であるか静脈であるかを推測した。三叉神経 REZ での圧迫責任血管は superior cerebellar artery (SCA) 単独 5 例、SCA と superior petrosal vein (PV) が関与したもの 2 例、vertebral artery (VA) と posterior inferior cerebellar artery (PICA) が関与したもの 1 例、anterior inferior cerebellar artery (AICA) が関与したもの 1 例であった。また、三叉神経 REZ における責任血管の解剖学的な圧迫部位は、superior aspect 3 例、superomedial aspect 2 例、inferomedial aspect 2 例、superior および inferior aspects 1 例、superomedial および inferior aspects 1 例であった。術後は、1 例 (Case 3) で慢性硬膜下血腫の合併がみられたが全快し、三叉神経痛については全例で良好な回復が得られた。

## 代表的症例の提示

### 【症例 1】

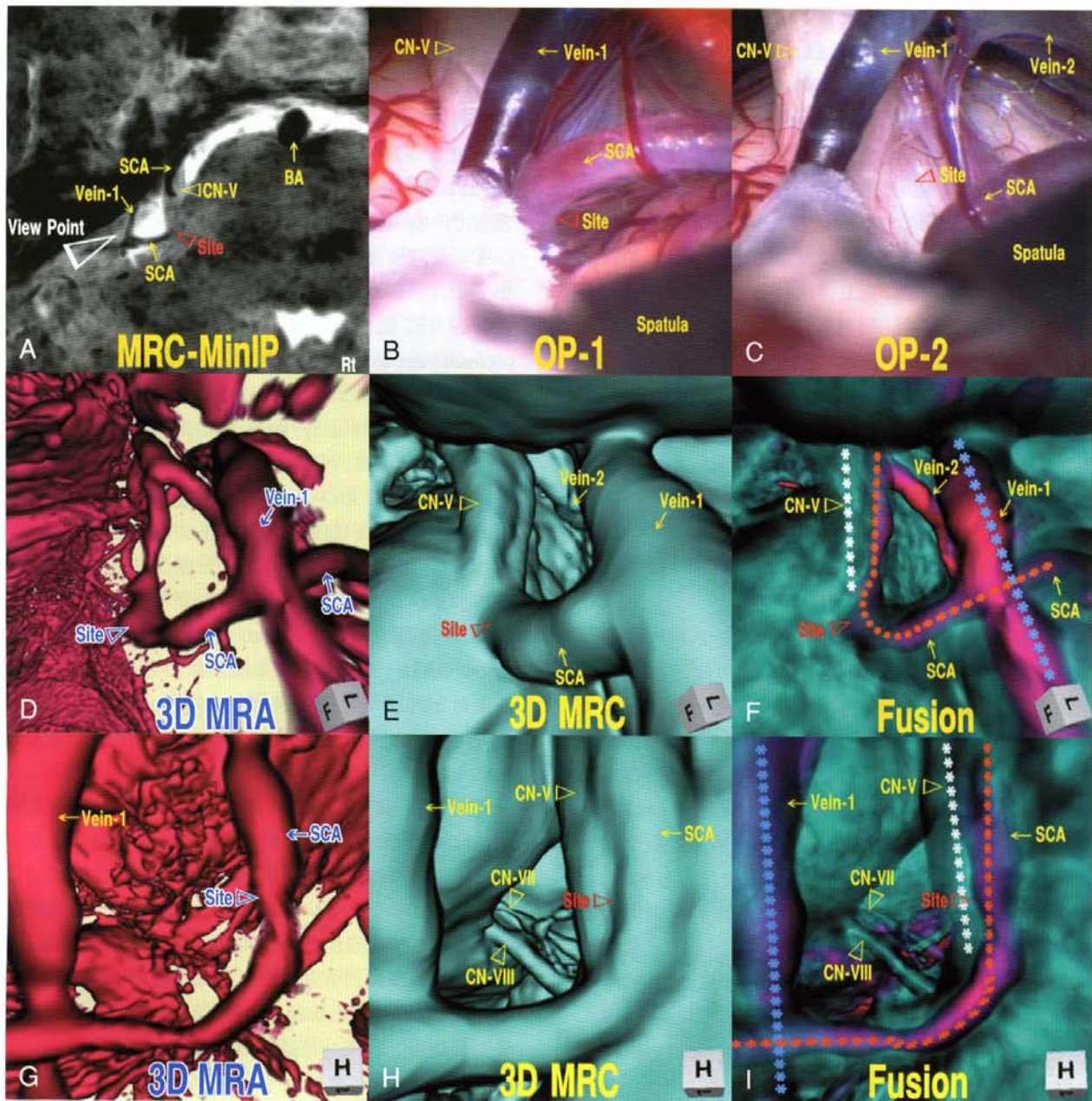
患者: 59 歳, 女性, 右三叉神経痛 (Fig. 1)

2 年前より右三叉神経痛が出現し、1 年前から近医にて carbamazepin の内服治療を受けていたが疼痛消失せず、手術の希望があり当科紹介となった。造影 MR angiography (Fig. 1 A) と MR cisternography (Fig. 1 B) の元画像では、右 SCA が三叉神経に近接し、その上面を横断して走行する所見が得られ、SCA が圧迫責任血管と考えられた。手術術野 (Fig. 1 C) では、三叉神経 REZ において、頭側からの SCA による圧排が認められ、圧迫責任部位と考えられた。Fig. 1 A の empty-arrowhead 方向からみた、3D MR angiogram (Fig. 1 D), 3D MR cisternogram (Fig. 1 E) およびその 3D MR cisternogram/angiogram fusion image (Fig. 1 F) による 3D 手術 simulation 画像では、SCA がその分岐部近傍で三叉神経と接触し頭側より三叉神経 REZ が圧排された画像所見が得られた。また、上方から眺めた三叉神経 REZ 部の 3D MR angiogram (Fig. 1 G), 3D MR cisternogram (Fig. 1 H) および fusion image (Fig. 1 I) 鳥瞰図では、三叉神経 REZ での神経と SCA との空間的構築のみならず、Meckel 腔近傍での三叉神経と PV およびこれに続いた superior petrosal sinus、さらには脳底動脈、脳幹、頭蓋底骨構造など周囲構造物との解剖学的位置関係が明瞭に立体表示された。MVD では、3D MR angiogram, 3D MR cisternogram およびその 3D MR cisternogram/angiogram fusion image に相応した手術所見が得られ、三叉神経と圧迫責任血管である SCA とを慎重に剥離し、SCA を転位させ、神経-血管を減圧した。術後合併症なく、術直後より三叉神経痛は完全に消失した。

### 【症例 4】

患者: 71 歳, 男性, 左三叉神経痛 (Fig. 2)

2 年前より左三叉神経痛が出現し、近医にて carbamazepin の内服治療を受けるも疼痛改善せず、手術目的に当科紹介となった。MR cisternography の minimum intensity projection (MinIP) 画像 (Fig. 2 A) では、左 SCA が左三叉神経に近接し、縦断して走行する所見が得られ、SCA が圧迫責任血管と考えられた。手術術野では、三叉神経は脳幹橋部近傍で SCA および PV に取り囲まれ (Fig. 2 B), 三叉神経 REZ は SCA により内側部から強く圧迫され、SCA の剥離により陥凹した圧痕が認められ (Fig. 2 C), 圧迫責任部位と考えられた。Fig. 2 A の empty-arrowhead 方向からみた、3D MR angiogram (Fig. 2 D),



**Fig. 2** A 71 y.o. male, left trigeminal neuralgia

- A** : Minimum intensity projection (MinIP) image of MR cisternogram (MRC), superoinferior projection, shows the offending superior cerebellar artery (SCA) crossing along the left trigeminal nerve. White arrowhead indicates the viewing position for **D~F**.
- B, C** : Operative photos show the compressive site at the root entry zone (REZ) of the right trigeminal nerve by the offending SCA.
- D~F** : 3D-MRA (**D**), 3D-MRC (**E**), and fusion image (**F**) through the simulated operative approach, show the 3D view of the offending SCA to the trigeminal nerve REZ, in correspondence to the operative findings. Dotted lines in **F** show the courses of the trigeminal nerve in white, SCA in orange and petrosal vein in blue.
- G~I** : 3D-MRA (**G**), 3D-MRC (**H**), and fusion image (**I**). A bird's-eye view shows the spatial relationship of the right trigeminal nerve, SCA, petrosal vein (PV), facial and vestibulochochlear nerves at the internal auditory canal, with surrounding brain stem and cranial base. Dotted lines in **I** show the courses of the trigeminal nerve in white, SCA in orange and superior petrosal vein in blue.
- BA ; basilar artery, SCA ; superior cerebellar artery, Vein ; superior petrosal vein, CN-V ; trigeminal artery, CN-VII ; facial nerve, CN-VIII ; vestibulochochlear nerve, Site ; compressive portion.

3D MR cisternogram (Fig. 2E) および 3D MR cisternogram /angiogram fusion image (Fig. 2F) による 3D 手術 simulation 画像では、三叉神経が SCA によりその脳幹橋部近傍で接触し上内側より圧排された画像所見が得られ、この部が圧迫責任部位と考えられた。また、上方より観察した三叉神経 REZ 部の 3D MR angiogram (Fig. 2G), 3D MR cisternogram (Fig. 2H) および fusion image (Fig. 2I) 鳥瞰図では、三叉神経 REZ での三叉神経と SCA, PV との空間的構築、さらには内耳道入口部での顔面神経、前庭蝸牛神経および脳幹、頭蓋底骨構造など周囲構造物との解剖学的位置関係が立体的に表示された。MVD では、3D MR angiogram, 3D MR cisternogram および fusion image と同様な手術所見が得られ、三叉神経と SCA を剥離し、神経-血管を減圧した。術後合併症なく、三叉神経痛は速やかに消失した。

## 考 察

特発性三叉神経痛の圧迫責任血管には、責任動脈として、SCA, AICA, PICA, VA, basilar artery (BA), 責任静脈として、superior petrosal vein およびその分枝が知られている<sup>5)~7)13)</sup>。責任血管では、SCA 単独による圧迫が最も多いが、静脈のみの場合や動脈と静脈など複数の血管が圧迫に関与することもしばしばみられる。そのため、特発性三叉神経痛の診断および MVD の治療計画を立てるうえでは、三叉神経 REZ での圧迫責任血管を同定し、その圧迫部位や圧迫程度など神経と血管との解剖学的位置関係を詳細かつ立体的に把握することが必要となる。

三叉神経痛の画像評価には、MR cisternography で得られる black blood image が用いられ、その有用性が報告されている<sup>1)3)8)~11)15)~19)21)~23)</sup>。MR cisternography には、constructive interference in steady-state (CISS)<sup>1)10)11)22)23)</sup>、fast imaging employing steady-state acquisition (FIESTA)<sup>3)8)</sup>、true fast inflow with steady-state acquisition (true FISP)<sup>1)</sup>、balanced fast-field-echo (Balanced FFE)<sup>21)</sup> など gradient-echo と spin-echo の合成撮像、あるいは 3D fast asymmetric spin-echo (3D-FASE)<sup>10)</sup>、T2-weighted 3D FSE<sup>9)15)~19)</sup> による spin-echo 撮像など、幾つかの異なった scan sequence が使用され、構造物はそれぞれ特有の信号強度を示す。この中で、T2-weighted 3D FSE を使用した MR cisternography では、TR, TE の撮像条件を自在に調整することで、脳槽内脳脊髄液が高度の高信号強度で描出され、脳槽内構造物の中の脳神経と脳実質とを等信号強度で、血管構造物を flow-void により高度の低信号強度 (black blood) で区別

して描出することが可能である<sup>9)15)~19)</sup>。これにより、脳槽内を走行する脳神経、血管構造物の外壁形態や脳脊髄液に接する脳実質、骨構造など脳槽周囲構造物の外壁境界が明瞭に表示される。

一方、3D TOF SPGR MR angiography で得られる bright blood image では、脳槽内脳脊髄液が軽度の低信号強度で、脳実質、脳神経が等信号強度で、血管構造物が高度の高信号強度 (bright blood) で表示されるため、動脈の走行形態が容易に視認される<sup>15)~19)23)</sup>。しかし、三叉神経 REZ 近傍は、SCA など動脈のみでなく superior petrosal vein およびその分枝など、動脈と静脈から成る複雑な血管構築で取り囲まれている。造影剤の静脈内投与後に撮像する steady-state contrast-enhanced MR angiography<sup>2)9)15)</sup> では、T1-shortening effect により、静脈、静脈洞あるいは AICA, PICA の末梢部や分枝動脈など、比較的流速の遅い血管の信号強度が増強表示され、動脈を含めた血管構造物がより高信号強度で強調して描出される。しかし、MR angiography で表示される血管構造物は真の形態ではなく、inflow effect で示される peak inflow velocity に関連した血流情報である。そのため、責任血管と神経との接触状況を MR angiography で評価する際には、血流情報の持つ特異点と欠点とに留意しなければならない<sup>14)~19)</sup>。

三叉神経 REZ 近傍での神経と血管との解剖学的位置関係は複雑であり、2次元平面の元画像からの評価だけでは、これらの空間的構築を視覚的に把握することは困難と言わざるをえない。したがって、特発性三叉神経痛症例では、圧迫責任血管の同定はもとより、その圧迫部位や圧迫程度などを立体的に可視化し、三叉神経 REZ での神経-血管の圧迫状況を立体的に画像解析することが必要となる<sup>11)12)14)~19)</sup>。最近の computer medical visualization software を搭載した workstation の進歩により、MR imaging, computed tomography, digital angiography など で得られた volumetric data を volume-rendering data set に変換して、parallel あるいは perspective volume-rendering algorithm を使用して 3次元画像を再構成することが容易となった<sup>14)16)</sup>。また、閾値を詳細に設定し、すべての data set から関心構造物を限定して選択することで、障害物を透視して構造物の境界領域のみを立体表示する boundary imaging も可能となった<sup>17)</sup>。さらに、撮像日時や modality の異なる volumetric data を一つの画像に重畳表示する fusion imaging も新しく創作されている<sup>16)</sup>。これらの画像解析技術を応用することで、T2-weighted 3D FSE で得られた MR cisternography の元画像 volumetric data から、perspective volume-rendering al-

gorithm を用いて、三叉神経 REZ での神経と責任血管との空間的構築を再構成表示し、それらの解剖学的位置関係を立体的に評価することが可能となった。

特発性三叉神経痛症例での 3D MR cisternogram では、三叉神経 REZ 近傍での神経-血管構造を suboccipital retrosigmoid approach 方向から観察することで、MVD の 3D 手術 simulation が可能である。通常、小脳の牽引、クモ膜の剥離、脳脊髄液の吸引など、MVD の手術操作により構造物の移動が生じるため、術野と同一の術前 simulation 画像は得られない<sup>17)</sup>。しかし、解剖学的構造物やそれらの空間的位置関係が立体的に表示されるため、術野に相似した simulation 画像を創作することで、手術操作を加えない状態での神経-血管の空間的構築を推測することができる。また、三叉神経 REZ 近傍を小脳橋角部脳槽のいろいろな視点から、術野では得られない仮想的視点から、あるいは術野では死角となる手前の構造物を透視して観察することで、三叉神経 REZ と圧迫責任血管との位置関係を立体的に明らかにすることが可能となる。

今回、特発性三叉神経痛症例に FSE black blood image と TOF bright blood image を重畳表示する 3D MR cisternogram/angiogram fusion imaging を応用し、三叉神経 REZ での責任血管の圧迫状況を立体的に画像評価した。その結果、圧迫責任血管の同定はもとより、その圧迫部位や圧迫程度などを術前に把握することが可能であった。また、これらの責任血管による圧迫状況は、MVD にて相応した手術所見として確認することができた。3D MR cisternogram/angiogram fusion imaging では、脳槽内・脳槽周囲の脳神経、脳実質、血管構造物が複雑に青色で表示された 3D MR cisternogram の中から、3D MR angiogram で赤色に表示される動脈、静脈、静脈洞などの血管構造物が区別して視認された。これにより、三叉神経 REZ での責任血管による三叉神経の圧迫状況が立体的に把握された。

## おわりに

特発性三叉神経痛症例に 3D MR cisternogram/angiogram fusion imaging を応用することで、3D MR cisternogram で表示された神経-血管の空間的構築を、3D MR angiogram の血流情報を参照して画像解析することが可能であり、三叉神経痛の診断および MVD 治療戦略に有用と考えられた。また、三叉神経痛のなかには、REZ に明らかな圧迫血管を認めない症例も知られている<sup>5)6)</sup>。本法では、神経-血管の位置関係のみならず、REZ での神

経根の変形、神経の捩れや走行異常など、脳幹部神経根から Meckel 腔に至る脳槽内での三叉神経形態を立体的に評価することが可能なため、三叉神経痛や顔面痛の鑑別診断に役立つ画像情報が得られるものと思われた。今後、症例を重ねて検討したい。さらに、3D MR cisternogram/angiogram fusion imaging を顔面痙攣、舌咽神経痛、前庭蝸牛神経圧迫による耳鳴り・聴力障害、神経原性高血圧など他の神経血管圧迫症候群<sup>4)11)12)20)</sup>における圧迫状況の画像評価に応用することが期待される。

本論文の要旨の一部は、第 64 回日本脳神経外科学会総会、(2005 年 10 月 5~7 日、横浜)、第 29 回日本脳神経 CI 学会総会、(2006 年 1 月 27~28 日、東京) および第 61 回日本脳神経外科学会中国四国支部学術集会、(2006 年 4 月 1~2 日、高知) において口演発表した。

## 文 献

- 1) Akimoto H, Nagaoka T, Nariai T, Takada Y, Ohno K, Yoshino N: Preoperative evaluation of neurovascular compression in patients with trigeminal neuralgia by use of three-dimensional reconstruction from two types of high-resolution magnetic resonance imaging. *Neurosurgery* 51: 956-962, 2002.
- 2) Anderson VC, Berryhill PC, Sandquist MA, Ciaverella DP, Nesbit GM, Burchiel KJ: High-resolution three-dimensional magnetic resonance angiography and three-dimensional spoiled gradient-recalled imaging in the evaluation of neurovascular compression in patients with trigeminal neuralgia. A double-blind pilot study. *Neurosurgery* 58: 666-673, 2006.
- 3) Chávez GR, De Salles AAF, Solberg TD, Pedrosa A, Espinoza D, Villablanca P: Three-dimensional fast imaging employing steady-state acquisition magnetic resonance imaging for stereotactic radiosurgery of trigeminal neuralgia. *Neurosurgery* 56: E628, 2005.
- 4) Fischbach F, Lehmann TN, Ricke J, Bruhn H: Vascular compression in glossopharyngeal neuralgia: Demonstration by high-resolution MRI at 3 tesla. *Neuroradiology* 45: 810-811, 2003.
- 5) Jannetta PJ: Observations on the etiology of trigeminal neuralgia, hemifacial spasm, acoustic nerve dysfunction and glossopharyngeal neuralgia: Definitive microsurgical treatment and results in 117 patients. *Neurochirurgia* 20: 145-154, 1977.
- 6) Kondo A: Follow-up results of microvascular decompression in trigeminal neuralgia and hemifacial spasm. *Neurosurgery* 40: 46-52, 1997.
- 7) 松島俊夫, 一ツ松 勤, 井上 亨: 神経血管減圧術のための外科解剖. 脳外誌 14: 84-92, 2005.
- 8) 三上 毅, 南田善弘, 八巻稔明, 馬場雄大, 宝金清博: Fast imaging employing steady-state acquisition (FIESTA) による神経血管減圧術の術前術後評価. 脳外誌 14: 683-688, 2005.
- 9) Naganawa S, Ito T, Fukatsu H, Ishigaki T, Nakashima T, Ichinose N, Kassai Y, Miyazaki M: MR imaging of the inner ear: Comparison of a three-dimensional fast spin-echo sequence with use of a dedicated quadrature-surface

- coil with a gadolinium-enhanced spoiled gradient-recalled sequence. *Radiology* **208**: 679-685, 1998.
- 10) Naganawa S, Koshikawa T, Fukatsu H, Ishigaki T, Fukuta T: MR cisternography of the cerebellopontine angle: Comparison of three-dimensional fast asymmetrical spin-echo and three-dimensional constructive interference in the steady-state sequences. *AJNR Am J Neuroradiol* **22**: 1179-1185, 2001.
  - 11) Naraghi R, Hastreiter P, Tomandl B, Bonk A, Huk W, Fahlbusch R: Three-dimensional visualization of neurovascular relationships in the posterior fossa: Technique and clinical application. *J Neurosurg* **100**: 1025-1035, 2004.
  - 12) 大山 茂, 沖 修一, 隅田昌之, 磯部尚幸, 呉島 誠, 黒川泰玄: 微小血管減圧術が有効であった舌咽神経痛の1例. *No Shinkei Geka* **34**: 169-173, 2006.
  - 13) Rohoton AL Jr: The cerebellopontine angle and posterior fossa cranial nerves by the retrosigmoid approach. *Neurosurgery* **47 (Suppl)**: S93-S129, 2000.
  - 14) 佐藤 透: 3D-MRA・仮想血管内視鏡による脳動脈瘤の内腔診断. *脳外誌* **10**: 518-524, 2001.
  - 15) 佐藤 透, 尾美 賜, 大迫知香, 西田あゆみ, 守山英二, 小野田恵介, 徳永浩司, 杉生憲志, 伊達 勲: 3D MR cisternography/angiography fusion による部分的血栓化椎骨動脈瘤の画像評価. *脳外速報* **15**: 763-680, 2005.
  - 16) 佐藤 透: Network 接続による workstation の活用. *No Shinkei Geka* **33**: 1131-1135, 2005.
  - 17) Satoh T, Omi M, Ohsako C, Katsumata A, Yoshimoto Y, Tsuchimoto S, Onoda K, Tokunaga K, Sugiu K, Date I: Visualization of aneurysmal contours and perianeurysmal environment with conventional and transparent 3D MR cisternography. *AJNR Am J Neuroradiol* **26**: 313-318, 2005.
  - 18) Satoh T, Omi M, Ohsako C, Katsumata A, Yoshimoto Y, Tsuchimoto S, Onoda K, Tokunaga K, Sugiu K, Date I: Influence of perianeurysmal environment on the deformation and bleb formation of the unruptured cerebral aneurysm. Assessment with fusion imaging of 3D MR cisternography and 3D MR angiography. *AJNR Am J Neuroradiol* **26**: 2010-2018, 2005.
  - 19) Satoh T, Omi M, Ohsako C, Fujiwara K, Tsuno K, Sasahara W, Onoda K, Tokunaga K, Sugiu K, Date I: Differential diagnosis of the infundibular dilation and aneurysm of internal carotid artery: Assessment with fusion imaging of 3D MR cisternography/angiography. *AJNR Am J Neuroradiol* **27**: 306-312, 2006.
  - 20) 田村陽史, 近藤明恵, 田辺英紀, 佐々木 享: 難治性神経性高血圧症に対する神経減圧術の1例. *No Shinkei Geka* **34**: 65-71, 2006.
  - 21) Tsuchiya K, Aoki C, Hachiya J: Evaluation of MR cisternography of the cerebellopontine angle using a balanced fast-field-echo sequence: Preliminary findings. *Eur Radiol* **14**: 239-242, 2004.
  - 22) Yamakami I, Kobayashi E, Hirai S, Yamaura A: Preoperative assessment of trigeminal neuralgia and hemifacial spasm using constructive interference in steady state three-dimensional fourier transformation magnetic resonance imaging. *Neurol Med Chir (Tokyo)* **40**: 545-556, 2000.
  - 23) Yoshino N, Akimoto H, Yamada I, Nagaoka T, Tetsumura A, Kurabayashi T, Honda E, Nakamura S, Sasaki T: Trigeminal Neuralgia: Evaluation of neuralgic manifestation and site of neurovascular compression with 3D CISS MR imaging and MR angiography. *Radiology* **228**: 539-545, 2003.

## 要 旨

### 特発性三叉神経痛における圧迫責任血管の画像評価: 3D MR Cisternogram/Angiogram Fusion Imaging の応用

佐藤 透 小野田恵介 伊達 勲

特発性三叉神経痛の9症例に対して, fast spin-echo black blood image (MR cisternography) と time-of-flight, spoiled-gradient recalled, bright blood image (MR angiography) とを重畳表示する 3D MR cisternogram/angiogram fusion imaging を microvascular decompression (MVD) 術前評価に応用した. 三叉神経 root entry zone (REZ) での神経と圧迫責任血管との解剖学的位置関係を, 小脳橋角部脳槽内のいろいろな視点からあるいは手術進入方向から立体的に画像評価し, 手術所見と対比した. Fusion image では, 三叉神経 REZ での責任血管による三叉神経の圧迫状況が描出され, 術野に相応した神経-血管の立体的構築が術前に評価可能であった. 3D MR cisternogram/angiogram fusion imaging は, 特発性三叉神経痛の診断および MVD 治療戦略に有用と考えられた.

脳外誌 **15**: 611-618, 2006